Renal Kaliks Rüptürü Orijinal Görüntü

Kaliks Rüptürü / Calix Rupture

Murat Muratoğlu[1], Serdar Arslan[2], Cemil Kavalci[1]
[1]BÜTF Acil Tıp AD, [2]BÜTF Radyoloji AD, Ankara, Türkiye

38 yaşında erkek hasta acil servisimize 1 saat önce başlayan karın ağrısı, sol yan ağrısı şikayeti ile başvurdu. Bulantı ve kusması yoktu. Hastanın özgeçmişinden Ürolityazisi olduğu öğrenildi. Fizik Muayenede; hastanın genel durumu iyi, kan basıncı 120/80 mmHg, nabız 86/dakika, solunum sayısı 14/ dakika, bilinci açık, oryante ve koopereydi. Batın muayenesinde karın distandü, barsak sesleri hipoaktif, sol tarafta kostovertebral açı hassasiyeti vardı. Damar yolu açılarak hastaya 250 mL/saat'ten izotonik başlandı. Tam kan sayımı (lökosit 15000/µL, diğer parametereler normal), tam idrar tahlili (her sahada 8 eritrosit), Direk üriner sistem grafisi (taş izlenmedi) çekildi. Hastaya hiyosin N-butilbromür 20 mg ampul ve deksketoprofen 50 mg ampul intravenöz (iv) yapıldı. Hastanın ağrısının azalmaması üzerine 50 mg dolantin iv yapıldı. Hastanın idrar çıkışının olmaması ve ağrısının şiddetlenmesi üzerine Üriner sistem ultrasonografisi (USG) yapıldı (Her iki böbrekte en büyükleri sağda üst polde 8 mm ve sol böbrek orta kesimde 8 mm çapında olmak üzere multiple milimetrik çaplı taşlar izlendi). Sol perirenal bölgede en kalın yerinde 8 mm ölçülen sıvı dikkati çekti. Mesane optimal distandü olmakla birlikte değerlendirilebildiği kadarıyla lümen içinde taş izlenmedi). USG'de perirenal sıvı görülmesi üzerine Batın Bilgisayarlı Tomografisi (BT) çekildi. BT'de taş ve sol tarafda superior kaliksde rüptür (Resim 1,2,3) tespit edildi. Hasta Üroloji ile konsülte edilerek acil ameliyata alındı. Hasta ameliyat sonrası 5. günde taburcu edildi.

Resim 1. Hastanın batın tomografisinde üreter de taş görünümü

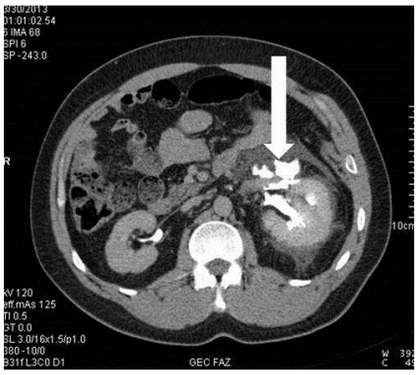

Resim 2. Kontraslı batın tomografisinde aksiyel kesitte kontras sızıntısı ve kaliks rüptürü

Resim 3. Kontraslı batın tomografisinde koronal kesitte kontras sızıntısı ve kaliks rüptürü

DOI: 10.4328/JCAM.1878 Received: 03.05.2013 Accepted: 10.05.2013 Printed: 01.07.2015
Corresponding Author: Murat Muratoğlu, BÜTF hastanesi Acil Tıp AD , Ankara, Türkiye. T: +905072795954 E-Mail: muradov2000@mail.ru